© Copyright Carl Hanser Verlag 1987

Nachuntersuchungen zur parodontalen und mukogingivalen Situation nach operativer Eckzahnfreilegung

P. Rechmann[1], G. Schreiner[1] und A. Herforth[2]

[1]Abteilung für zahnärztliche Chirurgie und Aufnahme (Direktor: Prof. Dr. M. Straßburg), [2]Abteilung für Parodontologie (Leiter: Prof. Dr. A. Herforth), Zentrum für Zahn-, Mund- und Kieferheilkunde der Universität Düsseldorf

83 nachuntersuchte, chirurgisch freigelegte, vestibulär verlagerte Eckzähne im Oberkiefer wiesen eine mittlere Breite der keratinisierten Gingiva von 1,6 mm und eine Zone der fixierten Gingiva von 0,04 mm auf. Zum Vergleich herangezogene natürlich durchgebrochene Eckzähne zeigten eine signifikant größere Breite fixierter und keratinisierter Gingiva. Die Sulkus-Blutungs-Indices der freigelegten und der Kontrollseite unterschieden sich nicht. Für die freigelegten Eckzähne konnte eine signifikant höhere Sulkussondierungstiefe nachgewiesen werden.

Einleitung

In den letzten Jahren wurde kontrovers über eine »ausreichende Breite« der fixierten Gingiva und über die Notwendigkeit der Verbreiterung der fixierten Gingiva durch freie Schleimhauttransplantate diskutiert (*Dorfmann*, 1980; *De Trey* et al., 1980; *Wachtel* et al., 1986).
Lang und *Loe* (1972) stellten fest, daß nach 6 Wochen kontrollierter Mundhygiene klinisch plaquefreie Zähne mit einer keratinisierten Gingiva kleiner als 2 mm (fixierte Gingiva kleiner als 1 mm) marginal klinische Entzündungszeichen aufwiesen. Sie erachteten eine Zone von mindestens 2 mm keratinisierter Gingiva für adäquat zum Erhalt einer gesunden Gingiva.
Im Gegensatz hierzu ergaben klinische und tierexperimentelle Untersuchungen anderer Autoren in der Folgezeit (*Miyasato* et al., 1977; *De Trey* et al., 1980; *Wennström* et al., 1981), daß auch bei einer Breite der keratinisierten Gingiva von weniger als 2 mm der Entzündungsgrad nicht signifikant höher als bei Vergleichszähnen war. Bei Plaquefreiheit konnte vollständige Entzündungsfreiheit erzielt und ein Attachment-Verlust verhindert werden (*Wennström* et al., 1983a).
Im Zusammenhang mit der chirurgischen Freilegung eines Zahnes und der kieferorthopädischen Einordnung beeinflussen weitere Faktoren die Entwicklung der parodontalen Situation. Als negative Einflüsse sind hier zum Beispiel das zu exzessive Abtragen des die Zahnkrone bedeckenden Knochens zu nennen, das Anbringen von die Plaqueansammlung begünstigenden Retentionen an der Zahnkrone (*Boyd*, 1984) aber auch die Extraktion von Nachbarzähnen (*Wisth*, 1975).
Ziel unserer Untersuchung war es zu überprüfen, welchen Einfluß die chirurgische Freilegung auf die parodontalen Verhältnisse und die Breite der fixierten Gingiva hat.

Material und Methode

94 Patienten, bei denen im Zeitraum von 1977 bis 1984 in der Abteilung für zahnärztliche Chirurgie der Universität Düsseldorf, Westdeutsche Kieferklinik, vestibulär im Oberkiefer verlagerte Eckzähne chirurgisch freigelegt worden waren, wurden zu einer Nachuntersuchung wieder einbestellt.
5 Patienten sagten den Untersuchungstermin ab, 29 erschienen trotz dreimaliger Aufforderung nicht zur Nachuntersuchung. Von den 60 Nachuntersuchten waren 24 männlichen und 36 weiblichen Geschlechts. Zum Zeitpunkt der Nachuntersuchung, welche 1,3 bis 9 Jahre, im Mittel 5 Jahre und 5 Monate, nach erfolgter chirurgischer Freilegung stattfand, betrug das Durchschnittsalter der Patienten 17,2 Jahre. Das Durchschnittsalter zum Zeitpunkt der Freilegung betrug 12 Jahre.
Im Rahmen der Nachuntersuchung wurde der Orale-Hygiene-Index (*Green* et al., 1960) zur Erfassung der Mundhygiene, der Sulkus-Blutungs-Index zur Beurteilung des Entzündungsgrades der Gingiva (*Mühlemann* et al., 1971) sowie die mesialen und distalen Sulkus-

B 2346 E

Deutsche Zahnärztliche Zeitschrift

5/87

Jahrestagung der Deutschen Gesellschaft für Parodontologie

Würzburg 1986

42. Jahrgang, Heft 5, Mai 1987, Carl Hanser Verlag, München · ISSN 0012-1029
Herausgeber: Deutsche Gesellschaft für Zahn-, Mund- und Kieferheilkunde

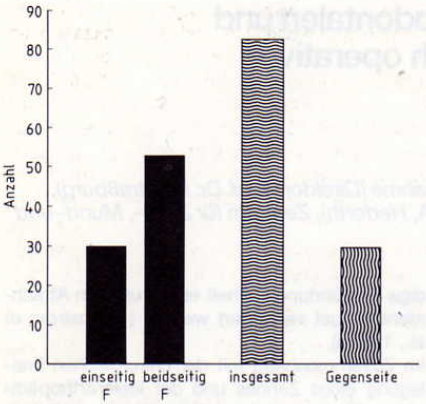

Abb. 1. Anzahl freigelegter Eckzähne, Anzahl Vergleichszähne der Gegenseite

sondierungstiefen jeweils an den 6 Ramfjord-Zähnen (*Ramfjord,* 1967) bestimmt.

Außerdem wurde an den Eckzähnen des Oberkiefers sowie an den seitlichen Schneidezähnen und dem Prämolaren distal der Eckzähne der Sulkus-Blutungs-Index, der Orale-Hygiene-Index, die Sulkussondierungstiefen (Messungen an 6 Punkten) und nach Vitalfärbung mit Schillerscher Jodlösung die Breite der keratinisierten Gingiva bestimmt (*Fasske* et al., 1958). Die Bestimmung der Sulkussondierungstiefen sowie der keratinisierten Gingiva wurden mit einer Williams-Sonde durchgeführt, wobei die Messungen immer auf ganze Millimeter aufgerundet wurden.

Es wurden insgesamt 83 chirurgisch freigelegte Eckzähne nachuntersucht. Bei 30 Probanden war nur eine einseitige chirurgische Freilegung der Eckzähne durchgeführt worden (13mal im rechten Oberkiefer und 17mal im linken Oberkiefer). Der Eckzahn der Gegenseite war jeweils natürlich durchgebrochen. Bei 23 Probanden waren beide Eckzähne des Oberkiefers freigelegt worden. Zu dieser Gruppe wurden noch die Ergebnisse weiterer 7 nachuntersuchter Probanden hinzugerechnet, bei denen auf einer Seite der Eckzahn entweder nicht angelegt war oder operativ entfernt werden mußte (Abb. 1).

Ergebnisse

Da sich bei der Überprüfung der ermittelten Werte kein signifikanter Unterschied für die Freilegung eines Eckzahnes im rechten oder linken Oberkiefer ergab, wird hier nicht weiter in rechtsseitige oder linksseitige Freilegung unterteilt.

Für die Zone der keratinisierten Gingiva marginal des freigelegten Eckzahnes findet sich für die Gruppe der einseitig freigelegten Zähne eine mittlere Breite von 1,8 mm und für die Gruppe der beidseitig freigelegten Eckzähne von 1,5 mm. Für alle freigelegten Eckzähne errechnet sich eine mittlere Breite der keratinisierten Gingiva von 1,6 mm. Im Gegensatz hierzu weisen die natürlich durchgebrochenen Eckzähne eine mittlere Zone von 4 mm keratinisierter Gingiva auf. Der Mittelwert der Zone keratinisierter Gingiva der freigelegten Zähne unterscheidet sich hochsignifikant von dem der natürlich durchgebrochenen Vergleichszähne ($S \geqslant 99{,}999\%$) (Abb. 2).

Subtrahiert man von der Breite der keratinisierten Gingiva die Sulkussondierungstiefe, so erhält man die Breite der fixierten Gingiva. (Negative Werte für die Breite der fixierten Gingiva sind rechnerisch möglich, da die Messungen immer auf volle Millimeter aufgerundet wurden. Andererseits kann auch der tiefste Punkt des Sulkus unterhalb der mukogingivalen Grenze liegen.) Für die Breite der fixierten Gingiva ergibt sich somit für die Gruppe der einseitig freigelegten

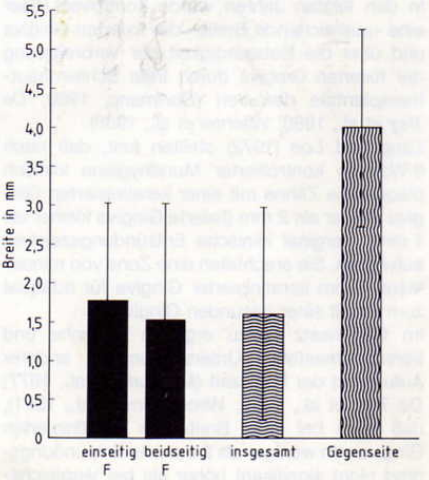

Abb. 2. Breite der keratinisierten Gingiva

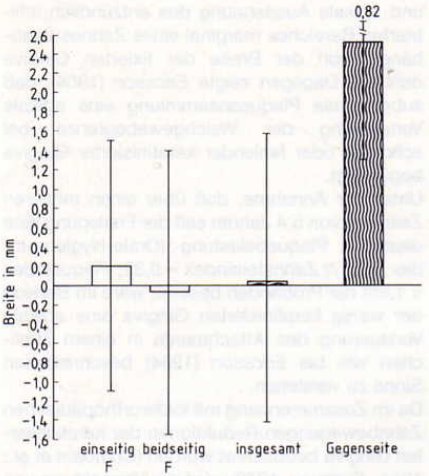

Abb. 3. Breite der fixierten Gingiva

Eckzähne ein Mittelwert von 0,2 mm, für die Gruppe der beidseitig freigelegten Eckzähne ein Mittelwert von −0,06 mm und für die Gruppe aller freigelegten Eckzähne eine mittlere Breite der fixierten Gingiva von 0,04 mm. Der Mittelwert für die Zone der fixierten Gingiva der freigelegten Eckzähne unterscheidet sich wiederum hochsignifikant von dem Mittelwert von 2,5 mm für die Gruppe der Vergleichszähne (Abb. 3).

Für die seitlichen Schneidezähne sowie für die Prämolaren distal des Eckzahnes ergeben sich jeweils keine signifikanten Unterschiede für die Zone der keratinisierten beziehungsweise fixierten Gingiva im Vergleich von operierter zu nicht operierter Kieferseite.

Der Sulkus-Blutungs-Index wurde vestibulär und palatinal jeweils mesial, distal und marginal des betreffenden Zahnes bestimmt. Die für die einzelnen Meßpunkte, und auch die für den gesamten Zahn berechneten Sulkus-Blutungs-

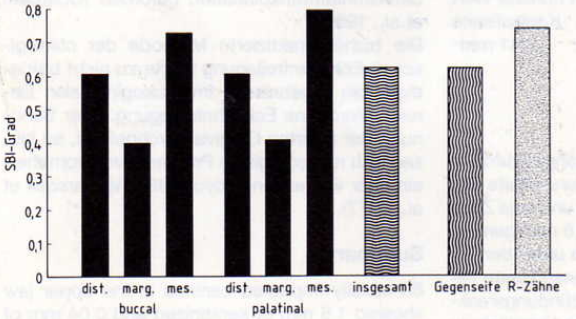

Abb. 4. Sulkus-Blutungs-Index der Eckzähne und der Ramfjord-Zähne

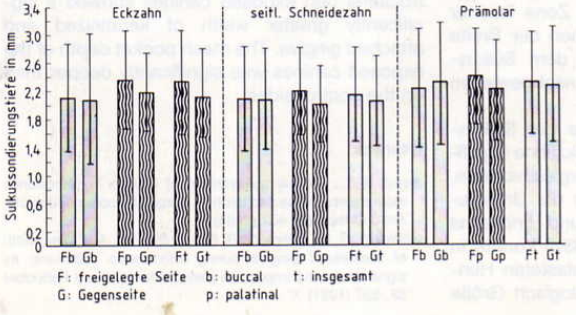

Abb. 5. Sulkussondierungstiefen der Eckzähne, der seitlichen Schneidezähne und der Prämolaren

Indices unterschieden sich für die freigelegten Eckzähne in keinem Fall signifikant von den entsprechenden Werten der nicht operierten Seite.
Der mittlere Sulkus-Blutungs-Index von 0,63 sowohl für die freigelegten Eckzähne als auch für die nicht operierten Eckzähne liegt nur wenig unterhalb des mittleren Sulkus-Blutungs-Indexes von 0,75 an den Ramfjord-Zähnen (Abb. 4). Eine ähnliche Situation zeigt sich auch für die dem freigelegten Eckzahn benachbarten seitlichen Schneidezähne und Prämolaren. Auch hier finden sich für den Sulkus-Blutungs-Index keine signifikant abweichenden Werte zur nicht operierten Seite.
Unterschiede zeigen sich allerdings bei den Berechnungen der Sulkussondierungstiefen. Die Sulkussondierungstiefe am freigelegten Eckzahn ist im Mittel 0,2 mm höher als die Sulkussondierungstiefe des nicht freigelegten Eckzahnes (2,34 mm : 2,13 mm, S ≥99,9%). Für die seitlichen Schneidezähne und den Bereich der Prämolaren errechnet sich jeweils für den palatinalen Sulkusbereich ein signifikant höherer Wert als für die entsprechende Kontrollseite (2,21 mm : 2,07 mm, S >95%; 2,41 mm : 2,21 mm, S >97,5%) (Abb. 5).

Diskussion

Im Bereich der freigelegten Eckzähne wurde in unserer Untersuchung eine mittlere Breite der fixierten Gingiva von nur 0,04 mm und eine Zone keratinisierter Gingiva von nur 1,6 mm gemessen. Obwohl diese Werte deutlich unter den für eine adäquate Gingiva angegebenen Breite liegen, findet sich keine erhöhte Entzündungsreaktion des marginalen Parodonts im Vergleich zu den Parodontien der natürlich durchgebrochenen Eckzähne mit einer breiten Zone fixierter Gingiva. (Eine Korrelation zwischen der Breite der keratinisierten Gingiva und dem Sulkus-Blutungs-Index konnte nicht nachgewiesen werden.)
Allerdings zeigen die Ergebnisse der Sulkussondierung für die freigelegten Eckzähne signifikant höhere Werte als für die Vergleichszähne. In diesem Zusammenhang seien die Untersuchungen *Wennströms* (1983b) und *Ericssons* (1984) erwähnt: *Wennström* (1983b) konnte in einem 40-Tage-Test an plaquebelasteten Hunden nachweisen, daß sich histologisch Größe und apikale Ausdehnung des entzündlich infiltrierten Bereiches marginal eines Zahnes unabhängig von der Breite der fixierten Gingiva darstellt. Dagegen zeigte *Ericsson* (1984), daß subgingivale Plaqueansammlung eine apikale Verlagerung der Weichgewebegrenze bei schmaler oder fehlender keratinisierter Gingiva begünstigt.
Unter der Annahme, daß über einen mittleren Zeitraum von 5,4 Jahren seit der Freilegung eine deutliche Plaquebelastung (Orale-Hygiene-Index = 2,17; Zahnsteinindex = 0,32; Plaqueindex = 1,85) der Probanden besteht, wäre im Bereich der wenig keratinisierten Gingiva eine apikale Verlagerung des Attachments in einem ähnlichen wie bei *Ericsson* (1984) beschriebenen Sinne zu verstehen.
Da im Zusammenhang mit kieferorthopädischen Zahnbewegungen Reduktionen der keratinisierten Gingiva beobachtet wurden (*Coatoam* et al., 1981; *Dorfman*, 1978) wird zur Vermeidung von Rezessionsbildung bei zu schmaler Zone keratinisierter Gingiva die Verwendung von freien Schleimhauttransplantaten gefordert (*Coatoam* et al., 1981).
Die bisher praktizierte Methode der chirurgischen Eckzahnfreilegung führte zu nicht befriedigenden Ergebnissen im mukogingivalen Bereich. Wird eine Eckzahnfreilegung unter Schonung der fixierten Gingiva durchgeführt, so lassen sich mukogingivale Probleme von vorneherein eher vermeiden (*Boyd*, 1984; *Varnarsdall* et al., 1977).

Summary

83 labially impacted canines in the upper jaw showed 1.6 mm of keratinized and 0.04 mm of attached gingiva after surgical exposure. Controlateral non exposed canines showed a significantly greater width of keratinized and attached gingiva. The mean pocket depth of the exposed canines was significantly deeper than on the control sides.

Literatur

Boyd, R. L.: Clinical assessment of injuries in orthodontic movement of impacted teeth. II. Surgical recommendations. Am J Orthod 86, 407 (1984).
Coatoam, G. W., Behrents, R. G. and *Bissada, N. F.:* The width of keratinized gingiva during orthodontic treatment: Its significance and impact on periodontal status. J Periodont 52, 307 (1981).

De Trey, E. and *Bernimoulin, J.-P.:* Influence of free gingival grafts on the health of the marginal gingiva. J Clin Periodont 7, 381 (1980).
Dorfman, H. S.: Mucogingival changes resulting from mandibular incisor tooth movement. Am J Orthod 74, 286 (1978).
Dorfman, H. S., Kennedy, J. E. and *Bird, W. C.:* Longitudinal evaluation of free autogenous gingival grafts. J Clin Periodont 7, 316 (1980).
Ericsson, I. and *Lindhe, J.:* Recession in sites with inadequate width of the keratinized gingiva. An experimental study in the dog. J Clin Periodont 11, 95 (1984).
Fasske, E. and *Morgenroth, K.:* Comparative stomatoscopic and histochemical studies of the marginal gingiva in man. Parodont 12, 151 (1958).
Green, J. C. and *Vermillion, J. R.:* The oral hygiene index: a method for classifying oral hygiene status. J Am Dent Ass 61, 173 (1960).
Lang, N. P. and *Löe, H.:* The relationship between the width of keratinized gingiva and gingival health. J Periodont 43, 623 (1972).
Miyasato, M., Crigger, M. and *Egelberg, J.:* Gingival condition in areas of minimal and appreciable width of keratinized gingiva. J Clin Periodont 4, 200 (1977).
Mühlemann, H. R. and *Son, S.:* Gingival sulcus bleeding – a leading symptom in initial gingivitis. Helv Odont Acta 15, 107 (1971).
Ramfjord, S. P.: The periodontal disease index. J Periodont 38, 602 (1967).
Varnarsdall, R. L. and *Corn, H.:* Soft-tissue management of labially positioned unerupted teeth. Am J Orthod 72, 53 (1977).
Wachtel, H., Vogeley, E., Purucker, P. and *Bernimoulin, J. P.:* Einfluß der Gingivaextension mit freiem Schleimhauttransplantat auf Gingivarezessionen mit klinischen Entzündungszeichen. Dtsch Zahnärztl Z 41, 597 (1986).
Wennström, J., Lindhe, J. and *Nyman, S.:* Role of keratinized gingiva for gingival health. Clinical and histologic study of normal and regenerated gingival tissues in dogs. J Clin Periodont 8, 311 (1981).
Wennström, J. and *Lindhe, J.:* Role of attached gingiva for maintenance of periodontal health. Healing following excisional and grafting procedures in dogs. J Clin Periodont 10, 206 (1983a).
Wennström, J. and *Lindhe, J.:* Plaque-induced gingival inflammation in the absence of attached gingiva in dogs. J Clin Periodont 10, 266 (1983b).
Wisth, P. J.: Periodontal status of neighboring teeth after orthodontic closure of mandibular extraction sites. Scand J Dent Res 83, 307 (1975).

Anschrift der Verfasser:
Dr. Peter Rechmann,
cand. med. dent. Gerd Schreiner,
Abteilung für zahnärztliche Chirurgie
und Aufnahme,
Prof. Dr. Armin Herforth,
Abteilung für Parodontologie,
Zentrum für Zahn-, Mund- und Kieferheilkunde,
Universität Düsseldorf,
Moorenstraße 5, D-4000 Düsseldorf.